Capítulo 06

Comparação de Métodos de Avaliação da Função Renal em Cães e Gatos com Doença Renal Crônica

Comparison of Renal Function Assessment Methods in Dogs and Cats with Chronic Kidney Disease

Emyly de Oliveira Ribeiro

Universidade Guarulhos. Curso de Medicina Veterinária.

Resumo: A doença renal crônica (DRC) é uma das principais enfermidades que acometem cães e gatos, caracterizada pela perda progressiva e irreversível da função renal. O diagnóstico precoce é essencial para o manejo adequado e para a melhoria da qualidade de vida dos pacientes, visto que, frequentemente, a doença é identificada apenas em estágios avançados. Este trabalho tem como objetivo revisar e comparar os principais métodos de avaliação da função renal em cães e gatos com DRC, destacando suas vantagens, limitações e aplicabilidades clínicas. Foram abordados os métodos laboratoriais tradicionais, como creatinina e ureia, os biomarcadores emergentes, como a dimetilarginina simétrica (SDMA), e os exames de imagem, incluindo ultrassonografia e cintilografia renal. A análise comparativa evidencia que a associação entre métodos laboratoriais e de imagem oferece maior sensibilidade diagnóstica, permitindo intervenções precoces e monitoramento mais preciso da progressão da doença. Conclui-se que o uso combinado dessas ferramentas é essencial para o estadiamento da DRC, o acompanhamento clínico individualizado e a otimização do prognóstico em cães e gatos.

Palavras-chave: função renal; biomarcadores; diagnóstico precoce; cães; gatos.

Abstract: Chronic kidney disease (CKD) is one of the main disorders affecting dogs and cats, characterized by progressive and irreversible loss of renal function. Early diagnosis is essential for appropriate management and improved quality of life, as the disease is often detected only in advanced stages. This study aims to review and compare the main methods used to evaluate renal function in dogs and cats with CKD, highlighting their advantages, limitations, and clinical applicability. Traditional laboratory methods such as creatinine and urea, emerging biomarkers like symmetric dimethylarginine (SDMA), and imaging techniques including ultrasonography and renal scintigraphy were discussed. The comparative analysis shows that the combination of laboratory and imaging methods provides greater diagnostic sensitivity, allowing earlier interventions and more accurate monitoring of disease progression. It is concluded that integrating these tools is essential for CKD staging, individualized clinical monitoring, and improving prognosis in dogs and cats.

Keywords: renal function; biomarkers; early diagnosis; dogs; cats.

INTRODUÇÃO

A doença renal crônica (DRC) é uma enfermidade progressiva, irreversível e de alta relevância clínica em cães e gatos, em especial nos animais geriátricos (Polzin, 2011; Bartges, 2012). Trata-se de uma das principais causas de morbidade e mortalidade em pequenos animais, associada a alterações estruturais e funcionais persistentes nos rins, que resultam na perda gradual da taxa de filtração glomerular

DOI: 10.47573/aya.5379.3.27.6

(TFG) e em falência dos mecanismos homeostáticos do organismo (Polzin, 2011; Ettinger; Feldman, 2015).

A prevalência da DRC varia de 0,5% a 1,5% em cães e de 1% a 3% em gatos, podendo chegar a 30% em felinos idosos, sobretudo em raças predispostas, como Maine Coon, Siamês e Abissínio (Bartges, 2012; Ettinger; Feldman, 2015). Esse impacto epidemiológico reforça a importância do diagnóstico precoce, uma vez que a identificação tardia da DRC, ainda comum na rotina clínica, reduz significativamente as possibilidades terapêuticas e está associada a um prognóstico desfavorável (Polzin, 2011; IRIS, 2023; Bartges, 2012).

Com os avanços na compreensão da fisiopatologia da DRC, diferentes ferramentas laboratoriais e de imagem passaram a ser aplicadas para o estadiar e monitorar a doença (Polzin, 2011; IRIS, 2023). Marcadores tradicionais, como a creatinina e a ureia, embora amplamente utilizados, apresentam limitações de sensibilidade nos estágios iniciais (Braun; Lefebvre; Watson, 2003). Nesse cenário, biomarcadores emergentes, como a dimetilarginina simétrica (SDMA), e métodos complementares, como o *clearance* de iohexol e exames ultrassonográficos, vêm ganhando destaque por possibilitarem a detecção recoce e apurada da disfunção renal (Hokamp; Nabity, 2016; Finco, 2004).

Assim, compreender as vantagens, limitações e aplicabilidades destes diferentes métodos é fundamental para que o médico-veterinário defina condutas diagnósticas mais adequadas e individualizadas (Bartges, 2012; IRIS, 2023). Nesse sentido, este trabalho tem como objetivo realizar uma revisão de literatura comparativa sobre os principais métodos de avaliação da função renal em cães e gatos acometidos por DRC, com ênfase nas ferramentas laboratoriais tradicionais, biomarcadores emergentes e métodos de imagem.

DOENÇA RENAL CRÔNICA EM CÃES E GATOS

A doença renal crônica (DRC) é caracterizada pela perda progressiva, irreversível e geralmente permanente da função renal, sendo uma das enfermidades mais comuns na clínica de pequenos animais, especialmente em gatos idosos (Polzin, 2011). Trata-se de uma síndrome multifatorial, com etiologias que incluem doenças hereditárias, glomerulopatias, pielonefrite, obstruções urinárias, nefrotoxicidade, neoplasias e processos degenerativos associados ao envelhecimento (Polzin, 2011; Bartges, 2012). A fisiopatologia da DRC caracteriza-se pela perda progressiva de néfrons funcionais, o que desencadeia hipertrofia compensatória e hiperfiltração nos néfrons remanescentes; entretanto, essa adaptação acaba promovendo sobrecarga e dano glomerular adicional, resultando na progressão contínua da lesão renal (Polzin, 2011; Hokamp; Nabity, 2016).

Clinicamente, os sinais mais comuns incluem poliúria, polidipsia, anorexia, perda de peso, vômitos, halitose urêmica, letargia e, em estágios mais avançados, manifestações de uremia, como ulcerações orais, encefalopatia e anemia não regenerativa (Ettinger; Feldman, 2015). Em gatos, a prevalência estimada varia

de 1% a 3% da população geral, podendo chegar a 30% em animais com mais de 15 anos; em cães, a prevalência é menor, entre 0,5% e 1,5%, mas apresenta importância clínica significativa, principalmente em raças predispostas, como Cocker Spaniel, Shih Tzu, Lhasa Apso e Beagle (Polzin, 2011; Bartges, 2012).

A DRC representa, portanto, uma das principais causas de morbidade e mortalidade em cães e gatos, sendo diagnosticada quando a doença já está avançada, isto é, quando já ocorreu perda acentuada da taxa de filtração glomerular (TFG) (Polzin, 2011; Ettinger; Feldman, 2015; IRIS, 2023). Para auxiliar na prática clínica, a *International Renal Interest Society* (IRIS) propôs uma classificação em quatro estágios, baseada principalmente nos níveis séricos de creatinina e dimetilarginina simétrica (SDMA), com subestadiamento de acordo com a presença de proteinúria e hipertensão, permitindo melhor avaliação prognóstica e definição de condutas terapêuticas mais individualizadas (Figura 1) (IRIS, 2023).

Figura 1 - Estadiamento IRIS da DRC.

		Stage 1 No azotemia (Normal creatinine)	Stage 2 Mild azotemia (Normal or mildly elevated creatinine)	Stage 3 Moderate azotemia	Stage 4 Severe azotemia
Creatinine in mg/dL Stage based on stable creatinine	Canine	Less than 1.4 (125 μmol/L)	1.4–2.8 (125–250 μmol/L)	2.9–5.0 (251–440 μmol/L)	Greater than 5.0 (440 μmol/L)
	Feline	Less than 1.6 (140 μmol/L)	1.6–2.8 (140–250 μmol/L)	2.9–5.0 (251–440 μmol/L)	Greater than 5.0 (440 μmol/L)
SDMA* in μg/dL Stage based on stable SDMA	Canine	Less than 18	18–35	36–54	Greater than 54
	Feline	Less than 18	18–25	26–38	Greater than 38
UPC ratio Substage based on proteinuria	Canine	Nonproteinuric **<0.2**	Borderline proteinuric **0.2–0.5**	Proteinuric **>0.5**	
	Feline	Nonproteinuric **<0.2**	Borderline proteinuric **0.2–0.4**	Proteinuric **>0.4**	
Systolic blood pressure in mm Hg Substage based on blood pressure		Normotensive **<140**	Prehypertensive **140–159**	Hypertensive **160–179**	Severely hypertensive **≥180**

Fonte: IRIS, 2023.

Importância do Diagnóstico Precoce

O diagnóstico precoce da DRC em cães e gatos é fundamental para o sucesso terapêutico e para a melhora da qualidade de vida dos pacientes, uma vez que permite instituir medidas de manejo antes que ocorram lesões irreversíveis em

grande parte dos néfrons (Polzin, 2011). Tradicionalmente, a creatinina sérica foi o marcador mais utilizado na prática clínica, contudo, sua elevação só é observada após a perda considerável da função renal, o que limita sua utilidade como indicador precoce (Braun; Lefebvre; Watson, 2003). Nesse contexto, biomarcadores mais sensíveis, como a SDMA, permitem a detecção da redução da TFG em estágios iniciais, possibilitando intervenções antecipadas (Hokamp; Nabity, 2016). Além dos exames laboratoriais, métodos de imagem como ultrassonografia e Doppler renal auxiliam na avaliação estrutural e funcional dos rins, identificando alterações morfológicas que também podem indicar estágios iniciais da doença (Finco, 2004). A IRIS enfatiza que a detecção precoce da DRC e o estadiamento individualizado são essenciais para orientar o manejo clínico, reduzindo complicações, prolongando a sobrevida e melhorando o bem-estar dos pacientes (IRIS, 2023).

MÉTODOS TRADICIONAIS DE AVALIAÇÃO DA FUNÇÃO RENAL

Historicamente, a avaliação da função renal em cães e gatos com DRC baseia-se em exames laboratoriais convencionais, principalmente a dosagem sérica de ureia e creatinina (Polzin, 2011; Ettinger; Feldman, 2015). Esses parâmetros continuam sendo muito utilizados na rotina clínica por apresentarem baixo custo, fácil acesso e ampla disponibilidade nos laboratórios veterinários (Polzin, 2011; Ettinger; Feldman, 2015). Ambos são considerados marcadores indiretos da TFG, refletindo de forma aproximada a capacidade dos rins em eliminar compostos nitrogenados do organismo (Braun; Lefebvre; Watson, 2003; Polzin, 2011).

A creatinina sérica é produto do metabolismo muscular da creatina e é excretada quase que de forma exclusiva pelos rins, o que a torna um marcador relativamente específico da função glomerular (Ettinger; Feldman, 2015; Polzin, 2011). No entanto, apresenta limitações importantes, pois seus níveis só se elevam após uma perda de 70-75% da função renal, reduzindo a sensibilidade para identificar estágios iniciais da DRC (Braun; Lefebvre; Watson, 2003). Além disso, fatores como massa muscular, idade e condição corporal podem influenciar os valores, levando a interpretações equivocadas se analisados isoladamente (Polzin, 2011).

A ureia, por sua vez, é o principal produto do catabolismo das proteínas e tende a se acumular no sangue quando ocorre redução da TFG, sendo considerada um marcador indireto da função renal (Finco, 2004; Ettinger; Feldman, 2015). Entretanto, trata-se de um marcador menos específico, pois seus níveis podem variar de acordo com a ingestão proteica, estado de hidratação, hemorragias digestivas e até mesmo o metabolismo hepático (Hokamp; Nabity, 2016). Dessa forma, a dosagem da ureia deve ser interpretada com cautela e, preferencialmente, em conjunto com outros exames laboratoriais e achados clínicos (Braun; Lefebvre; Watson, 2003; Polzin, 2011; Ettinger; Feldman, 2015).

Apesar dessas limitações, tanto a creatinina quanto a ureia permanecem como ferramentas importantes no diagnóstico e, principalmente, no acompanhamento

evolutivo da DRC, sendo úteis para avaliar a progressão da doença e a resposta terapêutica ao longo do tempo (IRIS, 2023). No entanto, a dependência exclusiva desses parâmetros pode retardar o diagnóstico precoce, reforçando a necessidade de associá-los a biomarcadores mais sensíveis e a exames complementares que ofereçam maior precisão diagnóstica (Polzin, 2011; Ettinger; Feldman, 2017).

Biomarcadores Emergentes

Nos últimos anos, a busca por métodos mais sensíveis e precoces para avaliação da função renal em cães e gatos com DRC levou ao desenvolvimento e validação de novos biomarcadores, destacando a SDMA, um marcador que reflete de forma mais acurada a TFG quando comparado à creatinina sérica (Hokamp; Nabity, 2016; Braun; Lefebvre; Watson, 2003; Polzin, 2011; IRIS, 2023). A SDMA é derivada da metilação proteica e eliminada quase exclusivamente pelos rins, sem sofrer influência significativa da massa muscular, tornando-a particularmente útil em animais idosos, caquéticos ou com baixa condição corporal, nos quais a creatinina pode subestimar a gravidade da disfunção renal (Braun; Lefebvre; Watson, 2003; Hokamp; Nabity, 2016). Estudos demonstram que a SDMA pode se elevar mais precocemente que a creatinina, possibilitando o diagnóstico em fases iniciais da DRC e permitindo a implementação antecipada de medidas terapêuticas e nutricionais (Polzin, 2011).

Além da SDMA, outros biomarcadores têm sido estudados, como a cistatina C, uma proteína de baixo peso molecular filtrada pelos glomérulos e que apresenta potencial como marcador da função renal por não ser influenciada pela dieta ou pela massa muscular (Braun; Lefebvre; Watson, 2003). A microalbuminúria, por sua vez, é um parâmetro precoce de lesão glomerular, podendo preceder alterações significativas da TFG, e tem sido utilizada como ferramenta complementar no monitoramento da progressão da doença (Finco, 2004).

Portanto, os biomarcadores emergentes ampliam as possibilidades diagnósticas e oferecem informações adicionais para o estadiamento da DRC (Polzin, 2011; Hokamp; Nabity, 2016; IRIS, 2023). Apesar disso, ainda existem limitações quanto ao custo, disponibilidade e padronização laboratorial desses testes, o que pode restringir seu uso na rotina clínica veterinária (Braun; Lefebvre; Watson, 2003; Hokamp; Nabity, 2016; Polzin, 2011). Contudo, seu papel como aliados na detecção precoce e no acompanhamento da doença é inegável, tornando-os promissores para a prática clínica futura (IRIS, 2023).

Métodos de Imagem na Avaliação da Função e Estrutura Renal

Os exames de imagem representam ferramentas fundamentais no diagnóstico e acompanhamento da DRC em cães e gatos, pois permitem avaliar não apenas a função, mas também a morfologia renal (Martinez *et al.,* 2022). A ultrassonografia é considerada a principal técnica de imagem empregada na rotina clínica, por ser não invasiva, acessível e fornecer informações sobre o tamanho, a forma, a ecogenicidade e a arquitetura interna dos rins, como apresentado na Figura 2

(Debruyn *et al.,* 2012). Alterações como irregularidade de contornos, redução do tamanho renal, aumento da ecogenicidade cortical e perda da relação córtico-medular são achados frequentemente associados à DRC como mostra na Figura 3 (Debruyn *et al.,* 2012).

Figura 2 - Imagem ultrassonográfica do rim normal, mostrando córtex (1), medula (2) e borda medular (seta).

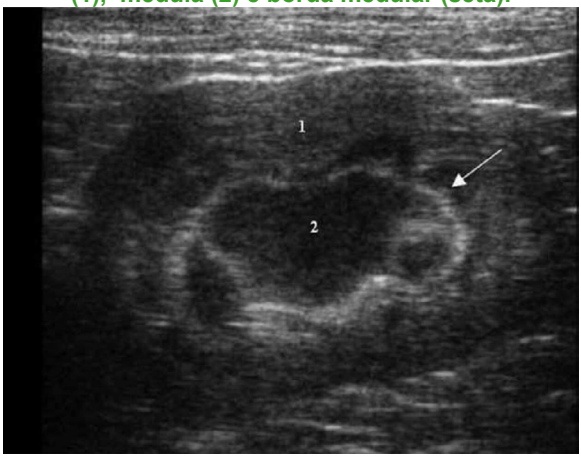

Fonte: Debruyn *et al.,* 2012.

Figura 3 - Imagem de ultrassom sagital do rim esquerdo de gato com peritonite infecciosa felina, mostrando renomegalia bilateral e contorno irregular. Rim apresenta ecogenicidade acentuada e há distinção corticomedular. Presença de borda subcapsular, em forma decrescente e hipoecogênica.

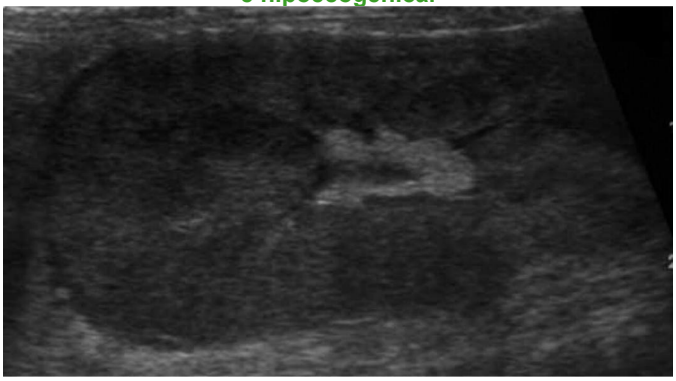

Fonte: Debruyn *et al.,* 2012.

Além da ultrassonografia, a radiografia simples pode auxiliar na avaliação do tamanho e da posição renal, sendo útil principalmente em casos de nefrolitíase ou alterações que promovem mineralizações, embora apresente menor sensibilidade para alterações estruturais iniciais (Martinez *et al.,* 2022). Já a cintilografia renal, apesar de pouco utilizada na rotina veterinária devido ao custo e à necessidade

de radioisótopos, é considerada um método altamente sensível para avaliação da TFG, permitindo identificar disfunções renais precoces e quantificar a contribuição funcional de cada rim separadamente, como apresentado na figura 4 (Bresciani *et al.,* 2021; Hecht *et al.,* 2010).

Figura 4 - Cintilografia renal dinâmica de um gato de 6 anos com DRC. (a) Imagens adquiridas após injeção de ácido tecnécio (Tc-99m)-dietilenotriamina pentaacético. As imagens foram adquiridas por 30 minutos, a um quadro a cada 15 segundos. (b) Regiões de interesse foram posicionadas ao redor dos rins esquerdo (cor azul) e direito (cor branca), e ao redor da região imediatamente caudal ao rim direito (cor amarela) para determinação do fundo. (c) Curvas do renograma dos rins esquerdo (linha azul) e direito (linha branca). O rim direito era pequeno e apresentava função diminuída, apresentando formato achatado na curva do renograma. A TFG global foi de 2,17 ml/min/kg, dos quais 95% foram derivados do rim esquerdo. A linha vertical amarela mostra o momento da injeção de furosemida (15 minutos após o início da aquisição).

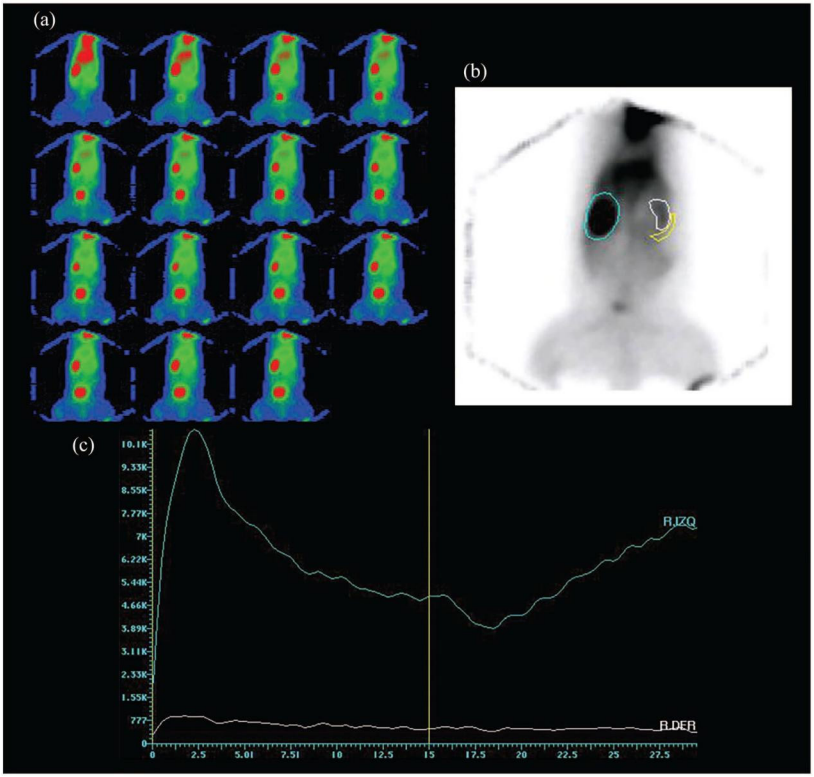

Fonte: Bresciani *et al.,* 2021

Mais recentemente, técnicas avançadas como a tomografia computadorizada e a ressonância magnética vêm sendo exploradas em medicina veterinária, principalmente em centros de diagnóstico de referência (Thrall, 2018). Essas modalidades oferecem imagens de alta resolução, possibilitando identificar

alterações sutis na arquitetura renal e avaliar complicações associadas, como obstruções ou massas neoplásicas (Thrall, 2018). No entanto, seu uso ainda é limitado por fatores como custo elevado, necessidade de anestesia e baixa disponibilidade em comparação à ultrassonografia (Thrall, 2018)

Assim, os exames de imagem, especialmente a ultrassonografia, constituem ferramentas valiosas no diagnóstico, monitoramento da progressão da DRC e no auxílio ao estadiamento da doença, fornecendo dados complementares aos exames laboratoriais (Martinez *et al.,* 2022; Debruyn *et al.,* 2012).

COMPARAÇÃO DAS VANTAGENS E LIMITAÇÕES

Os métodos de avaliação da função renal em cães e gatos apresentam características distintas, que devem ser cuidadosamente ponderadas pelo médico-veterinário na prática clínica (Braun; Lefebvre; Watson, 2003; Ettinger; Feldman, 2017). Os exames laboratoriais convencionais, como a dosagem de creatinina e ureia, continuam sendo ferramentas essenciais na rotina clínica devido à ampla disponibilidade, baixo custo e facilidade de execução (Ettinger; Feldman, 2015). Contudo, ambos apresentam limitações diagnósticas: a creatinina sérica eleva-se apenas após a perda significativa da função renal (cerca de 70–75%), enquanto a ureia sofre influência de fatores extrarrenais, como dieta e hidratação (Braun; Lefebvre; Watson, 2003; Finco, 2004).

Nos últimos anos, biomarcadores emergentes como a SDMA e a microalbuminúria têm sido amplamente estudados por oferecerem maior sensibilidade para a detecção precoce da DRC (Hokamp; Nabity, 2016; IRIS, 2023). A SDMA destaca-se por refletir a TFG de forma mais precisa, sem ser influenciada pela massa muscular, sendo especialmente útil em pacientes idosos ou caquéticos (Hokamp; Nabity, 2016). Já a microalbuminúria permite identificar lesões glomerulares iniciais, atuando como marcador precoce da progressão da doença (Polzin, 2011; Bartges, 2012).

Os exames de imagem também representam um componente essencial na avaliação da DRC, permitindo a análise estrutural e funcional dos rins (Nyland; Mattoon, 2015). A ultrassonografia é o método de escolha na rotina veterinária por ser não invasiva, acessível e capaz de identificar alterações morfológicas como aumento da ecogenicidade cortical, perda da relação córtico-medular e irregularidade de contornos (Nyland; Mattoon, 2015). No entanto, a ultrassonografia não fornece informações diretas sobre a função glomerular, limitando seu uso isolado (Bartges, 2012; Nyland; Mattoon, 2015).

Técnicas avançadas, como a tomografia computadorizada (TC), a ressonância magnética (RM) e a cintilografia renal, embora menos acessíveis, oferecem alta precisão na avaliação anatômica e funcional (Thrall, 2018). A TC e a RM são especialmente indicadas em casos complexos, como suspeita de neoplasias ou anomalias congênitas e avaliações pré-cirúrgicas (Thrall, 2018), enquanto a cintilografia permite mensurar individualmente a função de cada rim, sendo útil na avaliação de doenças unilaterais (Bresciani *et al.,* 2021; Hecht *et al.,* 2010).

O Quadro 1 apresenta uma comparação resumida entre os métodos atuais. Esses diferentes métodos devem ser interpretados de forma complementar, considerando não apenas suas limitações técnicas, mas também aspectos clínicos, econômicos e logísticos, o que reforça a importância do julgamento profissional individualizado (Polzin, 2011; IRIS, 2023).

Quadro 1 - Vantagens e limitações dos principais métodos de avaliação da função renal em cães e gatos.

Método	Vantagens	Limitações
Creatinina sérica	Ampla disponibilidade; Custo acessível; Fácil interpretação clínica.	Pouco sensível em fases iniciais da DRC; Influenciada por massa muscular e hidratação.
Ureia sérica	Rotineiramente utilizada; Útil em associação com outros exames; Auxilia na avaliação do catabolismo proteico.	Influenciada pela dieta, sangramento gastrointestinal e catabolismo; Baixa especificidade para função renal.
SDMA (dimetilarginina simétrica)	Detecta redução precoce da TFG; Menos influenciada por massa muscular; Validação em cães e gatos.	Custo mais elevado; Menor disponibilidade em alguns laboratórios.
Clearance de iohexol	Padrão ouro para avaliação da TFG; Alta exatidão.	Alto custo; Exige coleta seriada de sangue; Pouco disponível na rotina.
Ultrassonografia	Não invasiva; Avalia morfologia renal e alterações estruturais; Ampla disponibilidade.	Avaliação funcional limitada; Dependente da experiência do operador.
Radiografia	Útil para avaliação do tamanho e posição renal; Disponível na maioria das clínicas.	Menor sensibilidade para alterações parenquimatosas; Não avalia função.
Tomografia computadorizada (TC)	Avaliação detalhada da morfologia renal; Auxilia em casos complexos.	Custo elevado; Exige anestesia; Baixa disponibilidade.
Ressonância magnética (RM)	Alta resolução de tecidos moles; Pode fornecer informações adicionais sobre a perfusão renal.	Muito alto custo; Necessidade de anestesia; Restrita a centros de referência.
Cintilografia renal	Avaliação funcional direta de cada rim; Útil em casos de suspeita de envolvimento unilateral.	Pouca disponibilidade; Necessidade de radioisótopos; Alto custo.

Fonte: elaboração própria.

Aplicação Clínica na DRC

Na prática clínica, a escolha do método diagnóstico mais apropriado deve levar em conta o estágio da DRC, as condições do paciente e os recursos disponíveis (Polzin, 2011). Essa abordagem combinada favorece o diagnóstico precoce, a estratificação prognóstica e a tomada de decisões terapêuticas mais assertivas, com impacto direto na sobrevida e bem-estar de cães e gatos com DRC (Ettinger; Feldman, 2015; IRIS, 2023).

A creatinina e a ureia continuam sendo utilizadas como exames de triagem, mas, devido à sua baixa sensibilidade nos estágios iniciais, devem sempre ser associadas a biomarcadores mais modernos e a exames de imagem (Ettinger; Feldman, 2015; IRIS, 2023).

A SDMA, por permitir detectar precocemente a redução da TFG, vem se consolidando como ferramenta indispensável para o diagnóstico e o acompanhamento da DRC, favorecendo a preservação da função renal residual e a melhora da qualidade de vida (Hokamp; Nabity, 2016). Da mesma forma, a microalbuminúria tem se mostrado útil no monitoramento da progressão da doença, permitindo a implementação de estratégias terapêuticas antes que ocorram lesões irreversíveis (Bartges, 2012).

Entre os métodos de imagem, a ultrassonografia é amplamente empregada tanto no diagnóstico quanto no acompanhamento evolutivo, identificando alterações estruturais, como o tamanho renal, presença de alterações estruturais e complicações associadas, como nefrolitíase ou pielonefrite (Nyland; Mattoon, 2015). A ultrassonografia Doppler complementa esse exame ao fornecer dados sobre perfusão renal e resistência vascular, parâmetros relevantes para o estadiamento e o prognóstico, assim auxiliando na diferenciação entre causas obstrutivas e não obstrutivas da disfunção renal (Debruyn *et al.,* 2012; Martinez *et al.,* 2022). Em centros especializados, a TC, a RM e a cintilografia são recursos complementares para casos complexos, permitindo uma avaliação detalhada da estrutura e função renal (Thrall, 2018; Hecht *et al.,* 2010; Bresciani *et al.,* 2021).

A associação entre métodos laboratoriais e de imagem possibilita uma visão global do paciente, contemplando tanto a função glomerular quanto às alterações estruturais e hemodinâmicas (Polzin, 2011; Ettinger; Feldman, 2015). Essa abordagem integrada contribui para a escolha de protocolos terapêuticos mais individualizados e para o monitoramento da resposta ao tratamento ao longo do tempo (IRIS, 2023).

Dessa forma, a integração de diferentes métodos diagnósticos representa não apenas uma recomendação teórica, mas uma necessidade prática para garantir um manejo mais eficaz da DRC em cães e gatos, aumentando as chances de intervenção precoce, melhora da qualidade de vida e prolongamento da sobrevida (Polzin, 2011; Ettinger; Feldman, 2015; IRIS, 2023).

CONSIDERAÇÕES FINAIS

A doença renal crônica (DRC) em cães e gatos representa uma enfermidade de elevada importância clínica e prognóstica, frequentemente diagnosticada em estágios avançados devido à limitação dos métodos tradicionais de triagem. A comparação entre os diferentes métodos de avaliação da função renal demonstra que a integração entre exames laboratoriais, biomarcadores emergentes e métodos de imagem constitui a estratégia mais eficaz para o diagnóstico e acompanhamento da doença.

Os marcadores clássicos, como creatinina e ureia, ainda são amplamente utilizados pela sua praticidade e baixo custo, mas apresentam baixa sensibilidade para identificar lesões renais iniciais. Em contrapartida, biomarcadores como a SDMA e a cistatina C mostraram-se promissores na detecção precoce da disfunção renal, especialmente quando associados a exames de imagem, como a ultrassonografia e a cintilografia renal.

Assim, a adoção de uma abordagem diagnóstica integrada permite não apenas a identificação precoce da DRC, mas também o acompanhamento individualizado da progressão da doença, contribuindo para um manejo clínico mais eficaz e uma melhor qualidade de vida para cães e gatos acometidos. Ressalta-se, portanto, a necessidade de ampliar o acesso aos novos biomarcadores e capacitar os profissionais veterinários para o uso combinado e racional desses métodos, promovendo uma prática clínica mais precisa e baseada em evidências.

REFERÊNCIAS

BARTGES, J. W. **Chronic Kidney Disease in Dogs and Cats.** Veterinary Clinics of North America: Small Animal Practice, v. 42, n. 4, p. 669–692, jul. 2012.

BRAUN, J. P.; LEFEBVRE, H. P.; WATSON, A. D. J. C**reatinine in the Dog: A Revie**w. Veterinary Clinical Pathology, v. 32, n. 4, p. 162–179, dez. 2003.

BRESCIANI, G.; GOMES, V.; PIVETA, C. S.; CAVALHEIRO, C. C. S.; SANTOS, L. L.; AMORIM, J. M. S. **Renal scintigraphy as an early and efficient method for detecting loss of renal function in a cat.** Journal of Feline Medicine and Surgery Open Reports, v. 7, n. 2, p. 205511692110625-205511692110625, 1 jul. 2021.

DEBRUYN, K. *et al.* **Ultrasonography of the feline kidney.** Journal of Feline Medicine and Surgery, v. 14, n. 11, p. 794–803, 19 out. 2012.

ETTINGER, S. J.; FELDMAN, E. C. **Tratado de medicina interna veterinária: doenças do cão e do gato.** 7. ed. Rio de Janeiro, RJ: Elsevier, 2015.

FINCO, D. R. Kidney function. In: OSBORNE, C. A.; FINCO, D. R. (Ed.). **Canine and feline nephrology and urology.** Baltimore: Williams & Wilkins, 2004. p. 29–46.

HECHT, S.; LAWSON, S. M.; LANE, I. F.; SHARP, D. E.; DANIEL, G. B. **99mTc-DTPA diuretic renal scintigraphy in dogs with nephroureterolithiasis**. The Canadian Veterinary Journal, v. 51, n. 12, p. 1360, dez. 2010.

HOKAMP, J. A.; NABITY, M. B. **Renal biomarkers in domestic species.** Veterinary Clinical Pathology, v. 45, n. 1, p. 28–56, 26 fev. 2016.

INTERNATIONAL RENAL INTEREST SOCIETY (IRIS). **IRIS Staging of CKD, 2023.** Disponível em: https://static1.squarespace.com/static/666b9ecb4064a156963b4162/t/66a6dbc90ca6986e1b5c06bd/1722211273243/2_IRIS_Staging_of_CKD_2023.pdf. Acesso em: 02 nov 2025.

MARTINEZ, M.; LIMA, G. D.; SILVA, T. C.; SANTOS, L. R.; ALMEIDA, P. F.; COSTA, R. M. **Ultrasonographic assessment of the renal size using a kidney length to vertebral body length ratio in cats**. Frontiers in Veterinary Science, v. 9, 3 ago. 2022.

NYLAND, T. G.; MATTOON, J. S. **Small animal diagnostic ultrasound.** 3. ed. Philadelphia: Elsevier, 2015.

POLZIN, D. J. **Chronic Kidney Disease in Small Animals.** Veterinary Clinics of North America: Small Animal Practice, v. 41, n. 1, p. 15–30, jan. 2011.

THRALL, D. E. **Textbook of veterinary diagnostic radiology.** 7. ed. St. Louis, Missori: Elsevier, 2018.