



Prolapso Vaginal em Vaca: Relato de Caso Clínico e Discussão sobre Formas de Tratamento

Vaginal Prolapse in a Cow: Case Report and Discussion on Treatment Approaches

Fernanda de Souza Cardoso

Gabriela Dourado da Silva

Paola Almeida de Araújo Góes

Resumo: A eficiência reprodutiva é essencial para a sustentabilidade da pecuária, sendo frequentemente comprometida por afecções do trato genital, como o prolapso vaginal. Essa condição obstétrica emergencial ocorre, com maior frequência, no terço final da gestação e apresenta etiologia multifatorial, envolvendo componentes hormonais, nutricionais, genéticos e mecânicos. O presente trabalho tem como objetivo relatar um caso clínico de prolapso vaginal em vaca da raça Girolando, ocorrido durante o parto, bem como discutir os principais aspectos diagnósticos, etiopatogênicos e terapêuticos relacionados à afecção. O atendimento clínico consistiu na higienização da área, anestesia epidural, reposição manual do órgão e contenção com sutura de colchoeiro, além de tratamento com anti-inflamatório e antibiótico. A técnica adotada foi eficaz na resolução do caso, reforçando a importância da abordagem rápida e individualizada, considerando a gravidade do prolapso e o estado geral do animal. A discussão também abrange as técnicas clássicas de sutura, como a de Buhner, e alternativas cirúrgicas mais recentes, como a vaginopexia, visando à redução das taxas de recidiva e à manutenção da fertilidade das fêmeas afetadas.

Palavras-chave: prolapso vaginal; bovinos; obstetrícia veterinária; sutura de contenção; reprodução animal.

Abstract: Reproductive efficiency is essential for the sustainability of livestock, being often compromised by genital tract affections, such as vaginal prolapse. This emergency obstetric condition occurs most often in the final third of pregnancy and has multifactorial etiology, involving hormonal, nutritional, genetic and mechanical components. This study aims to report a clinical case of vaginal prolapse in a Girolando cow, which occurred during childbirth, as well as to discuss the main diagnostic, etiopathogenic and therapeutic aspects related to the condition. The clinical care consisted of the hygiene of the area, epidural anesthesia, manual replacement of the organ and containment with mattress suture, in addition to treatment with anti-inflammatory and antibiotic. The technique adopted was effective in resolving the case, reinforcing the importance of a quick and individualized approach, considering the severity of the prolapse and the general state of the animal. The discussion also covers classic suture techniques, such as Buhner's, and more recent surgical alternatives, such as vaginopexia, aimed at reducing recurrence rates and maintaining the fertility of affected females.

Keywords: vaginal prolapse; cattle; veterinary obstetrics; containment suture; animal reproduction.

INTRODUÇÃO

A eficiência reprodutiva é um pilar fundamental para a sustentabilidade da pecuária brasileira, tanto de corte quanto de leite, e as afecções do trato genital feminino representam um fator limitante de grande impacto econômico (Mendes *et al.*, 2017). Dentro desse contexto, o prolapso vaginal (PV) em vacas constitui uma das principais emergências obstétricas, sendo definido pela exteriorização da mucosa vaginal através da rima vulvar (Oliveira *et al.*, 2022; Mongelli *et al.*, 2022). Esta condição acarreta perdas econômicas significativas devido à diminuição da eficiência reprodutiva, ao custo do tratamento e, em casos desfavoráveis, à necessidade de descarte ou morte do animal (Santos *et al.*, 2019).

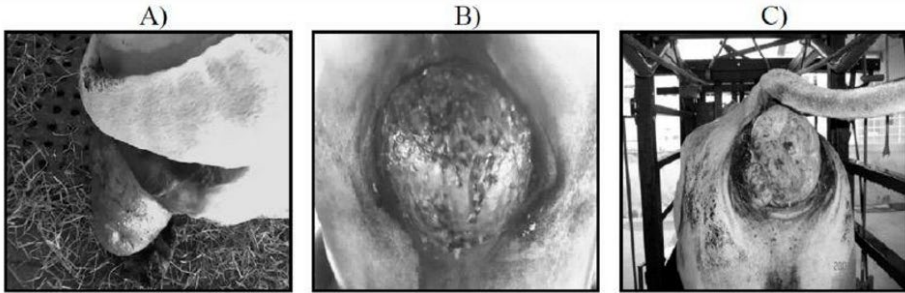
O prolapso vaginal é uma condição de etiologia complexa e multifatorial, classicamente observada no terço final da gestação (Prestes; Alvarenga, 2006). A patogênese envolve uma combinação de fatores mecânicos, hormonais e genéticos (Costa *et al.*, 2021). O aumento da concentração plasmática de estrógeno nas últimas semanas de gestação é um fator chave, pois promove o relaxamento dos ligamentos pélvicos e perineais, diminuindo a fixação dos órgãos reprodutivos (Miesner; Anderson, 2008). Este relaxamento, somado ao aumento da pressão intra-abdominal — intensificado pela obesidade, dietas volumosas e até mesmo pela permanência em superfícies inclinadas (Mongelli *et al.*, 2022; Santos *et al.*, 2019) — facilita a eversão vaginal. Além disso, a literatura recente tem destacado a influência de fatores nutricionais, como o desequilíbrio mineral (déficit de Ca, Mg, P), na ocorrência dessa e de outras emergências puerperais (Silva *et al.*, 2011).

A predisposição genética é cada vez mais reconhecida como um elemento crucial na recorrência da afecção, com maior incidência reportada em fêmeas multíparas e em raças zebuínas, como Nelore e Brahman (Prestes *et al.*, 2008).

A classificação clínica do PV é essencial para guiar a abordagem terapêutica, sendo categorizada em graus de acordo com a extensão da protusão (Oliveira *et al.*, 2022), vistos na figura 1:

- Grau 1 (Intermitente): A mucosa vaginal é visível apenas em decúbito.
- Grau 2 (Persistente): A mucosa permanece exposta mesmo com o animal em estação.
- Grau 3 (Prolapso Cervicovaginal): Envolve a protusão completa da vagina e da cérvix.
- Grau 4 (Crônico): O tecido exposto apresenta lesões graves, como necrose e fibrose, indicando uma evolução desfavorável.

Figura 1 - Prolapso vaginal graus 1, 2 e 3. A) Prolapso vaginal de grau 1 em vaca. B) Prolapso vaginal de grau 2 em vaca. C) Prolapso cervico-vaginal de grau 3 em vaca.



Fonte: Hellú, 2015.

O manejo clínico do PV deve ser rápido e meticuloso para evitar complicações secundárias, como lesões traumáticas, necrose tecidual e infecções bacterianas, que podem levar à redução da fertilidade e, em casos extremos, à morte do animal (Silva *et al.*, 2011; Costa *et al.*, 2021). O tratamento imediato é padronizado e envolve a contenção (com o uso de anestesia epidural para relaxamento da musculatura), a limpeza, desinfecção e reposicionamento do órgão por pressão manual (Santos *et al.*, 2019).

Para prevenir a recidiva, o procedimento é seguido de suturas vulvares temporárias. A técnica de Buhner é amplamente utilizada e considerada a de eleição por utilizar uma fita inserida profundamente para conter o prolapso por compressão, devendo ser removida antes do parto (Rodrigues *et al.*, 2020). Outras opções incluem a sutura de Hippocrates (em cadarço).

No entanto, o alto índice de recidiva em alguns casos tem impulsionado a busca por soluções cirúrgicas definitivas (Prestes *et al.*, 2008). Pesquisas recentes demonstraram a eficácia de técnicas cirúrgicas como a vaginectomia parcial e a vaginopexia dorsal, que têm apresentado baixas taxas de recorrência e alta porcentagem de recuperação, especialmente em vacas zebuínas com prolapso recorrente não associado à gestação (Hellú *et al.*, 2015).

A escolha da técnica de sutura ou cirurgia depende do grau do prolapso, da viabilidade do tecido e do estado geral do animal, exigindo do clínico a capacidade de adaptação em cada circunstância (Costa *et al.*, 2021).

Diante da persistente relevância do prolapso vaginal na produção bovina e da evolução nas abordagens terapêuticas, o presente trabalho objetiva relatar um caso clínico de Prolapso Vaginal em Vaca, descrevendo o manejo diagnóstico e os procedimentos adotados. Além disso, será promovida uma discussão atualizada sobre as formas de tratamento, incluindo a análise das técnicas clássicas de sutura e das alternativas cirúrgicas mais recentes, visando oferecer subsídios práticos para o aprimoramento do prognóstico e da manutenção da fertilidade em fêmeas bovinas.

METODOLOGIA

O presente trabalho caracteriza-se como um relato de caso clínico de natureza descritiva e qualitativa, fundamentado na observação, registro e análise de um atendimento realizado em bovino com prolapso vaginal, bem como na discussão das formas de tratamento descritas na literatura.

O atendimento clínico foi realizado em uma propriedade rural, localizada em Jacareí, São Paulo.

Foi atendida uma fêmea bovina Girolando, com aproximadamente 8 anos, em estado de pós-parto, apresentando sinais compatíveis com prolapso vaginal. O protocolo de atendimento incluiu uma anamnese com coleta de dados passadas pelo proprietário acerca de histórico obstétrico e início de sinais clínicos. Também foi feito o exame clínico geral e específico, onde foi analisado o grau de prolapso. Após todos os dados obtidos, a conduta terapêutica foi devidamente tomada para solucionar o caso.

RELATO DE CASO

Uma fêmea bovina Girolando, com idade de oito anos e peso corporal estimado em 450 kg, foi atendida com queixa principal de prolapso vaginal completo (terceiro grau) ocorrido durante o período de puerpério imediato, na madrugada.

O proprietário relatou que o parto ocorreu sem auxílio, e destacou a ocorrência de demora prolongada no processo de parição e esforço expulsivo excessivo (tenesmo acentuado), fatores que foram considerados predisponentes para a ocorrência do prolapso. O animal não possuía histórico de prolapso vaginal.

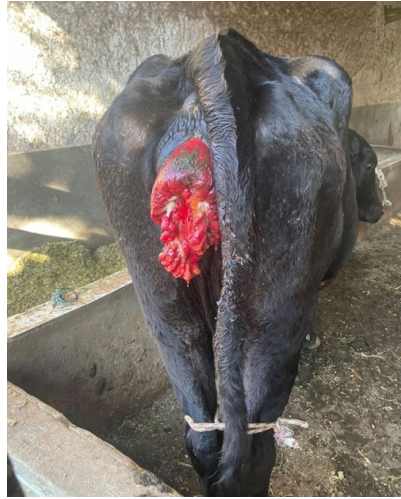O estado geral do animal era considerado bom no momento da avaliação, apresentando estado nutricional adequado com um escore de condição corporal (ECC) de 3,5. O calendário sanitário estava em dia, incluindo a vacinação contra clostridioses, raiva e o protocolo de vermifugação.

Ao exame físico geral, os parâmetros vitais (temperatura, frequência cardíaca e respiratória) estavam dentro dos limites de normalidade. O animal apresentava-se alerta e responsivo.

O exame da região perineal revelou uma massa de tecido de coloração avermelhada, exteriorizada pela vulva, característica de prolapso vaginal. O tecido exteriorizado apresentava edema moderado, como mostra a figura 2. O diagnóstico foi prolapso vaginal puerperal.

Após a contenção física e anestesia epidural, foi iniciada a preparação da área. Realizou-se a higienização criteriosa da mucosa prolapsada e da região perineal com solução antisséptica.

Para garantir o conforto do animal e o relaxamento da musculatura pélvica, foi aplicada a anestesia epidural. O fármaco utilizado foi a Lidocaína 2%, aplicado na região intercoccígea (Co1-Co2).

Figura 2 - Vaca com prolapso vaginal.

Fonte: Malhado, 2024.

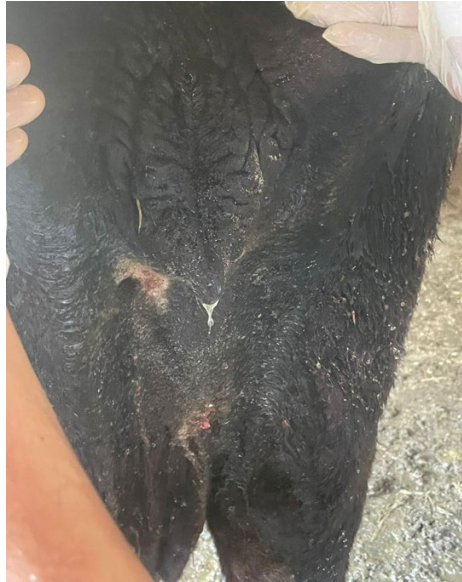Procedeu-se, então, à redução manual cuidadosa do prolapso. A mucosa vaginal foi reposicionada delicadamente para a cavidade pélvica com compressão manual.

Como técnica de contenção, foi realizada uma sutura de retenção vulvar, utilizando o ponto em “U” (Ponto de Colchoeiro ou Wolf), mostrado na figura 3. O material de sutura empregado foi fio de equipo e uma agulha do tipo Naja reta.

O tratamento pós-operatório imediato incluiu a administração de anti-inflamatório e antibioticoterapia.

Como anti-inflamatório não esteroideal (AINE), foi utilizado o Flunixinina meglumina (dose: 10 mL; via: intramuscular), prescrito para ser administrado duas vezes ao dia (BID), com duração total de seis dias. A antibioticoterapia foi realizada com o medicamento Zelotril (enrofloxacina) (dose: 20 mL; via: intramuscular), com administração uma vez ao dia (SID), também por um período de seis dias, visando prevenir infecções secundárias.

O prognóstico foi considerado favorável com reservas, devido ao risco de recidiva na próxima gestação. O proprietário foi instruído sobre os cuidados pós-procedimento, incluindo a observação de sinais de tenesmo ou infecção.

Figura 3 - Pós- imediato após realização do ponto em U.

Fonte: Malhado, 2024.

DISCUSSÃO

O Prolapso vaginal é uma afecção de etiologia multifatorial, sendo classicamente associado ao terço final da gestação (Prestes; Alvarenga, 2006). No caso relatado, a ocorrência do prolapso no final da gestação está em concordância com o fator fisiológico principal: o aumento da concentração de estrógeno, que promove o relaxamento dos ligamentos pélvicos e perineais, reduzindo a sustentação vaginal (Miesner; Anderson, 2008). Adicionalmente, o aumento da pressão intra-abdominal devido ao útero gravídico e, possivelmente, a fatores nutricionais (como a deposição de gordura perivaginal) exacerba a protusão (Mongelli *et al.*, 2022).

A classificação do prolapso é crucial para o prognóstico. Se o caso se enquadra nos Graus 3 ou 4 (prolapso cervicovaginal ou crônico com necrose), o risco de complicação e recidiva é significativamente maior (Oliveira *et al.*, 2022). A descrição detalhada do grau do prolapso no caso clínico é fundamental para justificar a escolha da técnica de tratamento. Caso o animal tenha histórico de recidiva, a suspeita de predisposição genética deve ser considerada, um fator reconhecido que sugere o descarte reprodutivo da fêmea e de seus descendentes para evitar a perpetuação do problema no rebanho (Prestes *et al.*, 2008).

A utilização da anestesia epidural para promover o relaxamento da musculatura perineal é o primeiro passo essencial, conforme preconizado pela literatura, facilitando a limpeza e a reposição do órgão sem trauma adicional (Rodrigues *et*

al., 2020). A limpeza e desinfecção rigorosa do tecido exposto visam minimizar a contaminação, que pode levar a cervicite crônica ou endotoxemia, consequências graves do Prolapso vaginal (Silva *et al.*, 2011).

O uso de antibióticos de amplo espectro e anti-inflamatórios não esteroidais (AINEs) no pós-operatório, se aplicável ao caso, é uma prática de suporte validada para controlar a infecção secundária e reduzir o edema e a inflamação, otimizando a recuperação do tecido vaginal (Santos *et al.*, 2019).

A Sutura de Buhner é amplamente considerada a técnica de eleição para a prevenção da recidiva em vacas gestantes. Sua popularidade reside na eficácia de contenção, facilidade de aplicação e no fato de ser relativamente não invasiva, permitindo a manutenção da gestação (Rodrigues *et al.*, 2020). A chave para o sucesso é a correta colocação da fita de sustentação, que deve ser profunda o suficiente para conter o prolapso, mas passível de remoção no momento do parto. A sua utilização no caso clínico, se bem-sucedida, corrobora a sua eficácia.

Outras suturas temporárias, como a de Hippocrates (em cadarço), podem ser alternativas viáveis em diferentes situações, demonstrando que a Medicina Veterinária dispõe de um leque de opções adaptáveis à gravidade e ao grau de lesão do tecido.

Para casos de recorrência ou quando o prolapso atinge o Grau 4 (com necrose e fibrose), as suturas temporárias podem ser insuficientes. Nesse cenário, a literatura nacional tem validado o uso de técnicas cirúrgicas definitivas, como a vaginectomia parcial e a vaginopexia dorsal (Hellú *et al.*, 2015).

A vaginopexia dorsal, em particular, oferece uma solução mais permanente ao fixar o tecido vaginal à parede pélvica, reforçando a sustentação anatômica. Hellú *et al.* (2015) demonstraram que essas técnicas podem ser eficazes em vacas zebuínas de alto valor genético, permitindo a continuidade reprodutiva com baixa taxa de recorrência. A discussão no TCC deve analisar se, no caso específico, a técnica de Buhner será suficiente ou se a gravidade/recorrência futura pode justificar a recomendação de um procedimento cirúrgico definitivo (desconsiderando a gestação subsequente), alinhando o tratamento ao valor zootécnico e à taxa de descarte do rebanho (Mendes *et al.*, 2017).

CONSIDERAÇÕES FINAIS

A abordagem terapêutica adotada no caso — que consistiu na anestesia epidural, higienização rigorosa, redução manual do órgão e contenção por meio da sutura de colchoeiro (ou ponto em “U”), seguida de antibioticoterapia e tratamento anti-inflamatório — demonstrou ser eficaz na resolução imediata do quadro. Essa técnica de sutura é uma alternativa viável às clássicas como a sutura de Buhner, reforçando a necessidade de uma intervenção rápida e individualizada. É ressaltada também a importância das medidas preventivas (correção nutricional, controle metabólico e manejo reprodutivo) para reduzir a ocorrência e recorrência da afecção. Desta forma, ressalta-se a importância do médico-veterinário na condução

correta dos casos e na orientação dos produtores, visando o bem-estar animal e a manutenção da produtividade do rebanho.

REFERÊNCIAS

- ALVARENGA, F. C. L. **Patologias da gestação**. In: PRESTES, N. C.; ALVARENGA, F. C. L. *Obstetrícia Veterinária*. Rio de Janeiro: Guanabara Koogan, 2006. p. 149-155.
- COSTA, F. A.; LIMA, R. C. A.; NASCIMENTO, M. R. B.; BATISTA, J. S. **Prolapso vaginal bovino: aspectos clínicos e terapêuticos**. *Acta Veterinaria Brasilica*, Mossoró, v. 15, n. 2, p. 102-110, 2021.
- HELLÚ, J. A.; TONIOLLO, G. H.; MARQUES NETO, I. **Descrição de duas novas técnicas cirúrgicas para o tratamento de prolapso vaginal em vacas zebuínas: vaginectomia parcial e vaginopexia dorsal**. *Ciência Rural*, Santa Maria, v. 45, n. 11, p. 2026-2032, 2015.
- MENDES, L. C.; BARBOSA, M. A.; PEREIRA, L. S.; OLIVEIRA, L. G. **Impactos econômicos do prolapso vaginal em rebanhos leiteiros**. *Pesquisa Veterinária Brasileira*, Seropédica, v. 37, n. 4, p. 467-474, 2017.
- MIESNER, M. D.; ANDERSON, D. E. **Management of uterine and vaginal prolapse in the bovine**. *Veterinary Clinics of North America: Food Animal Practice*, Manhattan, v. 24, n. 2, p. 409-419, 2008.
- MONGELLI, M. S.; SANTOS, D. F.; CORDEIRO, D. M.; TEIXEIRA, R. G. **Prolapso de vagina em bovino: relato de caso**. *Pubvet*, Lavras, v. 16, n. 6, jun. 2022. Disponível em: <https://ojs.pubvet.com.br/index.php/revista/article/view/2234>. Acesso em: 2 out. 2025.
- OLIVEIRA, S. R.; MORAIS, R. F.; LIMA, G. A.; GOMES, T. S. **Classificação e diagnóstico do prolapso vaginal bovino: revisão de literatura**. *Arquivos de Medicina Veterinária*, Florianópolis, v. 30, n. 1, p. 75-84, 2022.
- PRESTES, N. C.; ALVARENGA, F. C. L. **Obstetrícia Veterinária**. 2. ed. Rio de Janeiro: Guanabara Koogan, 2017.
- PRESTES, N. C.; MOYA, C. F. **Prolapso total ou parcial de vagina em vacas não gestantes: uma nova modalidade de patologia?** *Revista Brasileira de Reprodução Animal*, Belo Horizonte, v. 32, n. 3, p. 182-190, 2008.
- RODRIGUES, A. P.; VIEIRA, J. A.; MOURA, R. T.; NASCIMENTO, L. F. **Técnicas de sutura para correção do prolapso vaginal em vacas**. *Revista Veterinária e Zootecnia*, Botucatu, v. 27, n. 3, p. 98-105, 2020.
- SANTOS, D. F.; CORDEIRO, D. M.; MENDONÇA, C. L.; SOUZA, A. P. **Diagnóstico diferencial e manejo do prolapso vaginal bovino**. *Revista Brasileira de Reprodução Animal*, Belo Horizonte, v. 43, n. 2, p. 58-66, 2019.

SILVA, T. A.; SOUSA, L. A.; SANTANA, D. B.; MORAIS, L. V. **Prolapso de cérvix, vagina e útero em vacas – revisão de literatura.** Pubvet, Londrina, v. 5, n. 27, p. 1176, 2011.

AGRADECIMENTOS

Agradeço primeiramente a Deus e aos meus guias espirituais, pela força, proteção e sabedoria que me acompanharam em cada etapa desta jornada. Sem essa luz divina, nada disso seria possível.

À minha mãe, Maristela Silva de Souza, por todo amor, apoio incondicional, paciência e incentivo. Sua presença foi meu maior alicerce e inspiração para nunca desistir.

À minha orientadora, Paola Almeida de Araújo Góes, pela dedicação, compreensão e por todo o conhecimento compartilhado ao longo do desenvolvimento deste trabalho. Sua orientação foi essencial para que eu pudesse crescer acadêmica e pessoalmente.

À minha dupla, Gabriela Dourado da Silva, pela parceria, comprometimento e amizade ao longo da construção deste TCC. Foi uma caminhada de aprendizado, companheirismo e superação que tornaram esta conquista ainda mais especial.

Agradeço também a todos os professores que contribuíram para a minha formação e aos amigos que estiveram ao meu lado durante essa caminhada, oferecendo apoio, palavras de encorajamento e companheirismo nos momentos mais desafiadores.

A todos que, de alguma forma, fizeram parte dessa trajetória, o meu sincero muito obrigada.

Fernanda de Souza Cardoso

AGRADECIMENTOS

Primeiramente, a Deus, pela dádiva da vida, pela força, sabedoria e por iluminar meu caminho nos momentos mais difíceis. Minha fé foi o meu sustento. E a Nossa Senhora Aparecida, minha mãe e protetora, por me guiar e me acolher com seu manto de amor e consolo em todas as incertezas.

Aos meus amados pais, minha eterna gratidão por todo amor, dedicação, exemplo e valores que me ensinaram. Esta conquista é um reflexo direto do esforço e dos sonhos que vocês me ajudaram a construir.

Ao meu marido, meu companheiro, alicerce e apoio incondicional. Sua compreensão, crença em mim e incentivo foram essenciais para que eu seguir firme até o fim desta jornada.

E ao meu gato, por trazer leveza, amor e lembretes diários de que a companhia sincera está nos pequenos gestos e ronronados.

À minha orientadora, Paola Almeida Araújo Góes, por sua paciência, confiança e valiosa orientação, conduzindo-nos com sabedoria e profissionalismo.

Ao Médico Veterinário, Rafael Bueno Medina Malhado, pela disponibilidade desse caso clínico e todas as informações necessárias.

E à minha dupla Fernanda de Souza Cardoso, pelo comprometimento, parceria e resiliência inabaláveis. Juntas, superamos os desafios, compartilhamos as vitórias e transformamos o aprendizado em um trabalho de que nos orgulhamos.

Gabriela Dourado da Silva